

· 老年人骨质疏松骨折专栏 ·

内固定治疗股骨粗隆间骨折失败原因分析及翻修手术策略

张孜孜^{1,3}, 张书威², 曹祚², 王翔², 隋熠², 罗世成², 张立海^{2,3*}

(解放军总医院第一医学中心:¹ 康复医学科,² 骨科,³ 国家骨科与运动康复临床医学研究中心,北京 100853)

【摘要】 目的 分析股骨粗隆间骨折患者的临床资料和内固定治疗失败原因,分享翻修手术策略。方法 回顾性分析2012年9月至2014年9月期间解放军总医院骨科收治的8例内固定治疗失败并接受翻修手术的股骨粗隆间骨折患者的临床资料。通过病历、手术记录、术后随访及X线片等临床资料,分析骨折内固定失败的原因,并针对性提出翻修手术策略。**结果** 2例钢板治疗患者中,断板和骨折不愈合各1例。6例股骨近端(防旋)髓内钉(PFN/PFNA)治疗患者中,头钉切出3例,穿凿1例,退钉1例,断钉1例。内固定失败原因:头钉位置不良(5/6),股骨内侧壁或外侧壁失支撑(6/8),未能解剖复位(6/8),软组织过度剥离(1/8),感染(2/8)。针对失败原因,翻修手术方式包括全髋关节置换术(5/8)、钢板固定(1/8)、PFNA固定(1/8)、PFN固定(1/8)。2例患者因骨感染一期行抗生素骨水泥占位器治疗,1例患者因骨质较差,辅以自体松质骨植骨。**结论** 股骨粗隆间骨折内固定失败均为多种危险因素造成,主要为头钉位置不理想、复位不良及内外侧壁失支撑等。因此,解剖复位、内置物正确选择和良好放置是防止内固定失败的重要举措。应针对患者一般情况和失败原因,为其选择恰当的翻修手术方式。

【关键词】 股骨粗隆间骨折;内固定失败;切出;翻修

【中图分类号】 R619;R683.42

【文献标志码】 A

【DOI】 10.11915/j.issn.1671-5403.2020.07.115

Failure causes of internal fixation for intertrochanteric fractures and revision surgery

ZHANG Gong-Zi^{1,3}, ZHANG Shu-Wei², CAO Zuo², WANG Xiang², SUI Yi², LUO Shi-Cheng², ZHANG Li-Hai^{2,3*}

(¹Department of Rehabilitation Medicine, ²Department of Orthopedics, ³National Clinical Research Center for Orthopedics and Sports Rehabilitation, First Medical Center, Chinese PLA General Hospital, Beijing 100853, China)

【Abstract】 Objective To analyze the clinical characteristics, failure causes and revision methods of the patients undergoing revision surgery after failure of internal fixation for intertrochanteric fractures. **Methods** Clinical data of 8 patients who underwent revision surgery after internal fixation of intertrochanteric fractures in the orthopedic department of our medical center from September 2012 to September 2014 were collected and retrospectively analyzed. Their medical and surgical records, results of postoperative follow-up examinations, X-ray film and other detailed clinical data were employed to analyze the failure causes for internal fixation. Revision surgical strategies were analyzed and proposed. **Results** Among the 2 patients treated with plate, 1 experienced broken plate and the other fracture nonunion. In the 6 patients treated with proximal femoral nail/proximal femoral nail anti-rotation (PFN/PFNA), there were 3 cases of nail cut-out, 1 of cut-through, 1 of back screw, and 1 of broken screw. The reasons for failure of internal fixation included inappropriate position of screw (5/6), loss of support from the medial/lateral wall of the femur (6/8), non-anatomical reduction (6/8), excess dissection of soft tissue (1/8), and infection (2/8). For reasons of failure, revision procedures included total hip arthroplasty (5/8), plate fixation (1/8), PFNA fixation (1/8), and PFN fixation (1/8). Among them, 2 patients were treated with antibiotic-loaded cement in the first stage due to bone infection, and 1 patient was treated with autologous cancellous bone graft because of poor bone quality. **Conclusion** Failure of intertrochanteric fracture internal fixation attributes to multiple risk factors, mainly including inappropriate position of screw, poor reduction and loss of support of the medial/lateral wall of the femur. Therefore, anatomical reduction, proper selection and good placement of implants are important measures to prevent the failure of intertrochanteric fracture internal fixation. According to the reason of failure and condition of the patients, we need to choose an appropriate revision surgery procedure.

收稿日期: 2020-03-29; 接受日期: 2020-04-23

基金项目: 国家自然科学基金面上项目(31370947);北京市科委计划项目(Z191100004419008)

通信作者: 张立海, E-mail: zhanglihai74@qq.com

【Key words】 intertrochanteric fracture of femur; failure of internal fixation; cut out; revision surgery

This work was supported by the General Program of National Natural Science Foundation of China (31370947) and the Program of Beijing Municipal Science & Technology Commission (Z191100004419008).

Corresponding author: ZHANG Li-Hai, E-mail: zhanglihai74@qq.com

随着人口老龄化加剧,髋部骨折发病率逐年上升,其作为骨质疏松性骨折最严重的类型,致死率致残率高,6个月内的死亡率高达20%^[1,2]。由于粗隆间松质骨比例高且有明确的小梁分布,相比于股骨颈骨折,粗隆间骨折与骨质疏松的相关性更高,发病率可占到髋部骨折的24.4%~68.0%^[3]。股骨粗隆间骨折非手术治疗的1年死亡率高达36.2%~50.0%,因此目前多主张在早期采取内固定手术^[4]。股骨粗隆间骨折内固定治疗可分为两类:髓外系统(钢板、动力髁拉力螺钉等)和髓内系统[Gamma钉、股骨近端髓内钉(proximal femoral nail, PFN)、股骨近端防旋髓内钉(proximal femoral nail anti-rotation, PFNA)等]。尽管内固定可实现患者的早期负重,但其并发症发生率仍高达20%,主要包括头钉侧方切出、穿凿、断钉等^[5]。股骨粗隆间骨折内固定失败类型多样,机制复杂,往往是多种危险因素叠加的结果^[6],因此针对性的翻修手术策略也有所不同。笔者通过回顾2012年9月至2014年9月期间解放军总医院骨科收治的8例内固定治疗失败并接受翻修手术的股骨粗隆间骨折患者的临床资料,分析其各自失败原因,同时介绍针对性翻修手术策略,分享临床经验。

1 对象与方法

1.1 研究对象

回顾性分析2012年9月至2014年9月期间我院骨科收治的内固定治疗失败并接受翻修手术的股骨粗隆间骨折患者(包括本院及外院翻修患者)的临床资料共8例。纳入标准:(1)≥18岁;(2)股骨粗隆间骨折;(3)行内固定治疗且失败。排除标准:(1)严重多发伤;(2)严重神经疾病、心肺疾病;(3)术后难以早期功能锻炼;(4)孕期妇女。

1.2 内固定失败标准

所有粗隆间骨折内固定失败是通过手术医师报告、影像学及随访报告共同确认的。内固定失败标准:头钉切出;头钉穿凿进入髋关节;PFN/PFNA螺旋刀片退钉;骨折不愈合;钢板断裂。

1.3 观察指标

通过分析患者病历记录、手术记录、术后随访记录等临床资料,观察股骨正侧位片中头钉在股骨头

颈内的分布、股骨内外侧壁完整性及股骨复位情况,计算尖顶距(tip apex distance, TAD),分析骨折内固定失败的原因,并针对性提出翻修手术策略。

2 结果

2.1 一般资料

8例患者年龄46~87(71.4±14.8)岁,其中男性3例,女性5例。致伤原因:摔伤6例,车祸伤2例。根据X线片以及CT影像资料,骨折国际内固定研究学会/美国矫形创伤学会(Arbeitsgemeinschaft für Osteosynthesefragen/Orthopaedic Trauma Association, AO/OTA)分型:A1型1例(A13型),A2型3例,A3型4例。一般资料详见表1。随访时间6~12(8.6±1.8)个月。

表1 8例患者的一般资料

Table 1 Baseline data for 8 patients

Number	Gender	Age (years)	AO/OTA classification	Type of internal fixation
1	Male	55	A33	Plate
2	Female	67	A22	PFNA
3	Male	83	A33	PFNA
4	Female	46	A13	PFNA
5	Female	86	A32	Plate
6	Female	87	A33	PFN
7	Female	75	A22	PFNA
8	Male	72	A21	PFNA

AO: Arbeitsgemeinschaft für Osteosynthesefragen; OTA: Orthopaedic Trauma Association; PFNA: proximal femoral nail anti-rotation; PFN: proximal femoral nail.

2.2 内固定失败情况及翻修策略

5号患者接受钢板治疗后钢板断裂,一期给予患者抗生素骨水泥占位器治疗,6个月后病情稳定,二期再次行钢板固定,随访至术后9个月患者获骨性愈合(图1)。1号患者在钢板治疗后10个月,骨折仍不愈合,给予患者自体松质骨植骨及PFNA固定,随访至术后6个月患者获骨性愈合(图2)。7号患者因PFNA螺旋刀片末端摩擦,出现髂胫束刺激征。4号患者采用髓内系统治疗失败,因年龄较小,在牵引床上取出PFNA后闭合状态下进行骨折复位,并给予PFN固定(图3)。具体内固定治疗失败的原因分析及翻修策略如表2所示。

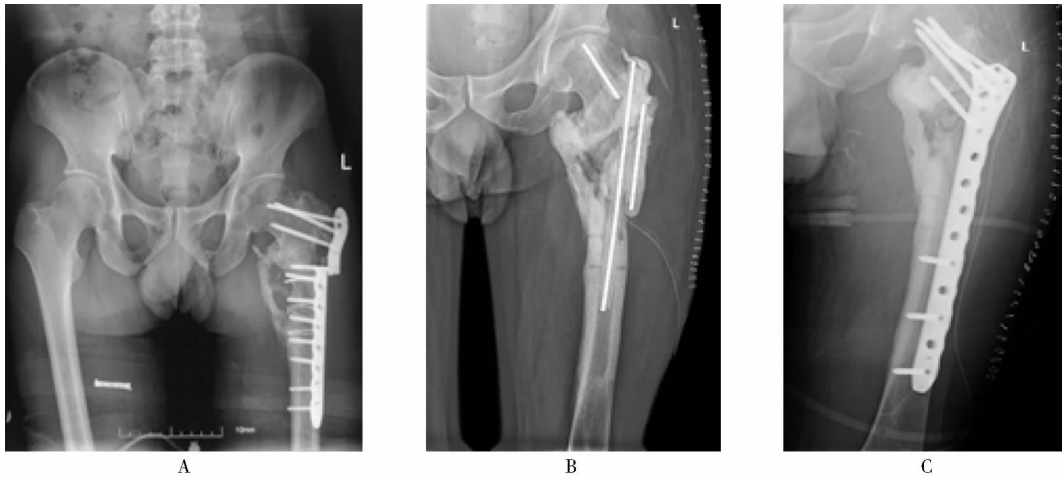

图1 5号患者X线片

Figure 1 X-ray for patient number 5

A: fracture of steel plate after internal fixation; B: antibiotic-loaded cement in one-stage operation; C: bony union after plate fixation.

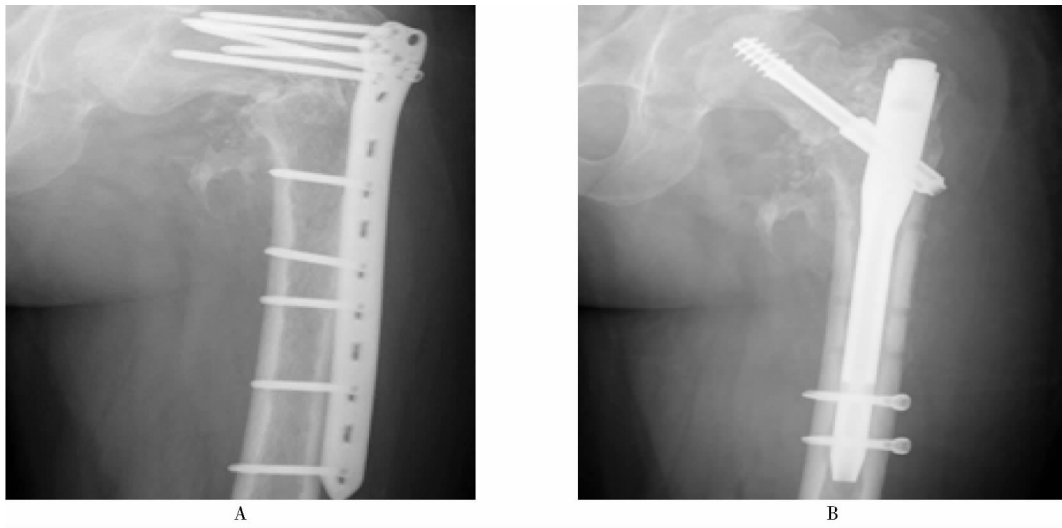


图2 1号患者X线片

Figure 2 X-ray for patient number 1

A: fracture still does not heal in 10 months after plate fixation; B: bony union after autologous cancellous bone graft and PFNA fixation. PFNA: proximal femoral nail anti-rotation.

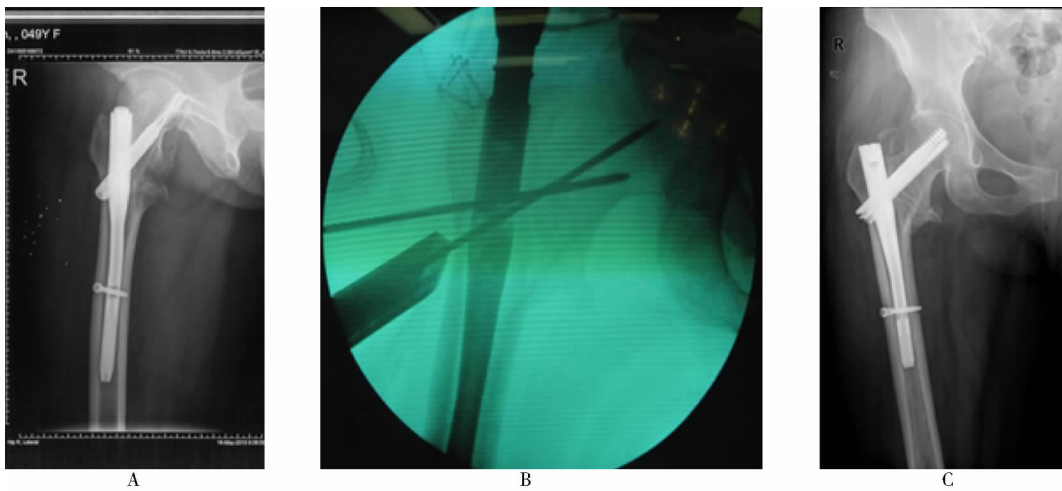


图3 4号患者X线片

Figure 3 X-ray for patient number 4

A: screw pierce into hip joint in 3 weeks after PFNA fixation; B: removal of PFNA without incision; C: bony union after PFN fixation. PFNA: proximal femoral nail anti-rotation; PFN: proximal femoral nail.

表2 内固定治疗失败的原因分析及翻修手术策略
Table 2 Analysis of causes of failure of internal fixation and strategy of revision surgery

Number	Type of failure	Distribution of screw	Tip apex distance (mm)	Lateral wall lost support	Inner wall lost support	Anatomical reduction	Others	Type of revision surgery
1	Fracture nonunion			No	Yes	No	Excessive soft tissue detachment	Autologous cancellous bone graft and PFNA fixation
2	Cut-out	Anterior	18	No	Yes	No	-	Total hip arthroplasty
3	Loosening of screw	Anterior-inferior	24	Yes	No	Yes	-	Total hip arthroplasty
4	Piercing of screw	Posterior-inferior	15	No	No	No	-	PFN fixation
5	Plate broken		-	Yes	No	No	Excessive soft tissue detachment and infection	One-stage; antibiotic-loaded cement Two-stage; plate fixation
6	Screw broken	Middle	-	No	Yes	No	-	Total hip arthroplasty
7	Cut-out	Anteriorinferior	23	No	No	Yes	Infection	One-stage; antibiotic-loaded cement Two-stage; total hip arthroplasty
8	Cut-out	Anteriorinferior	26	No	Yes	No	-	Total hip arthroplasty

-: not detected; PFN: proximal femoral nail; PFNA: proximal femoral nail anti-rotation.

2.3 内固定失败相关影响因素分析

基于上述患者影像学及随访资料,基本确认粗隆间骨折患者内固定失败因素包括:螺钉在股骨头内的位置不理想(包括头钉分布异常、TAD偏大或偏小);股骨内侧壁或外侧壁失支撑;未解剖复位;感染及软组织过度剥离。8例内固定失败的患者均为多因素叠加导致手术失败。本组6例采用PFN/PFNA治疗失败的病例中,5例患者的头钉分布均未能居中:前下方分布最常见,为3例(50.0%,3/6);前方分布1例(16.7%,1/6);后下方分布1例(16.7%,1/6)。

3 讨论

随着全球人口老龄化加剧,由低暴力损伤导致的骨质疏松性髋部骨折发病率逐年上升,其中粗隆间骨折多见于伴有严重骨质疏松及较多内科疾患的老年患者^[7,8]。由于老年患者多有骨密度较低、骨质量较差的问题,内固定器械的选用、如何避免内固定失败及翻修手术一直是业内的难题。本研究纳入的8例股骨粗隆间骨折患者内固定失败的类型包括:头钉切出(3例);内固定断裂(2例);穿凿进入髋关节(1例);骨折不愈合(1例);退钉(1例)。其中头钉切出是主要的失败类型,即由于旋转不稳继而股骨头内翻导致的螺旋刀片切割、进入髋关节的过程。文献指出,头钉切出已成为粗隆间骨折术后内置物穿入髋关节的主要生物力学过程之一^[9]。

我们分析股骨粗隆间骨折内固定失败的手术相

关原因包括以下几个方面。(1)头钉位置不理想。本研究中,内固定失败患者多存在头钉位置不理想的问题,包括尖顶距过大及头钉在股骨头颈中位置不良。Bojan等^[8]也指出,髓内系统固定时位置不理想是内固定失败的主要原因之一。Baumgaertner等^[10]推荐将TAD作为股骨头中头钉深度和准确放置的重要参数,认为在TAD<25mm的病例中,头颈切割的发生率非常低。Liu等^[11]总结了223例患者的临床资料,认为TAD下限不要低于15mm,这样更有利于防止内固定失效。本研究中1例患者的尖顶距超过25mm,术后发生侧方切出导致股骨头坏死。本组6例采用PFN/PFNA治疗失败的病例中,5例患者的头钉分布均未能居中。Frei等^[12]指出,PFNA置钉过程中,在正位X线上,刀片应位于股骨头中轴线偏下的位置;而在侧位X线上,刀片应严格置于股骨头中轴线,头钉的尖端应位于髋关节面下约10mm。头钉在侧位片上居中能够控制股骨头颈的旋转,对减少髓内钉头钉切出有重要意义。(2)股骨内外侧皮质缺损。股骨粗隆内外侧皮质是防止骨塌陷的支柱,其完整性和连续性决定了骨折后的稳定性。Marmor等^[13]对尸体股骨粗隆部截骨建立了股骨粗隆间骨折内侧皮质缺失模型,进行了轴向循环加压测试,结果表明,股骨粗隆内外侧皮质缺失组不稳定性更大,且随着缺失骨块体积增大,内固定承重和断裂风险也不断增加。股骨近端呈吊臂样力学结构,其力学传导也正是借助此结构实现了平衡和稳定,内外侧皮质则是该结构

中的基石部分,一旦破坏,压力难以通过股骨距传导,既增加了内置物上的应力,也失去了防止髓内翻的力学支撑。(3)PFNA头钉穿凿。头钉穿凿即为头钉中心性切出,其主要特征是头钉沿进钉时的长轴从中央穿出,进入髓关节。在本组穿凿发生的病例中,股骨头无旋转不稳及内翻畸形,进一步分析该患者的正侧位X线片可知,其主要力学机制是骨折端负重过程中,螺旋刀片缺少了沿主钉的侧向滑动;随访过程中,该患者头钉的中心性移位较为明显,而对骨折区的压缩较少。

笔者认为,为避免上述内固定失败的发生应注意以下几点。(1)由于绝大多数的失败病例源于不稳定性骨折,因此正确判断粗隆间骨折的稳定性是关键。(2)要严格掌握粗隆间骨折的复位标准,包括:内翻不超过 5° ;外翻不超过 20° ;侧位像成角不能大于 10° 。若旋转移位很难判断,将股骨髁放在水平位置,侧位片观察、测量骨折的旋转。(3)术者应熟悉髓内系列和髓外系列的优缺点,注意合适的适应证和技巧,标准手术操作,注意支撑内侧、恢复结构稳定、保护外侧壁,把握头钉在股骨头中的分布。(4)翻修手术的策略要针对患者一般情况、失败原因等综合选择。对于伴有严重粉碎骨折或严重骨质疏松的老年患者,可选择人工髋关节置换术;而对于全身情况良好者,可选择PFNA/PFN或钢板等再次内固定治疗。本组有2例患者在翻修手术的过程中,术者通过多点冰冻切片发现高倍镜下每个视野下白细胞大于20个,存在感染征象,因此一期先给予抗生素骨水泥占位器治疗,待病情稳定后二期固定。

综上所述,股骨粗隆间骨折内固定失败均为多危险因素造成。主要为头钉位置不理想、复位不良及内外侧壁失支撑等。因此解剖复位、内置物正确选择和良好放置是防止内固定失败的重要举措。同时针对患者一般情况和失败原因,选择恰当的翻修手术方式。

【参考文献】

[1] Tosteson AN, Gottlieb DJ, Radley DC, *et al.* Excess mortality following hip fracture: the role of underlying health status[J]. *Osteoporos Int*, 2007, 18(11): 1463-1472. DOI: 10.1007/s00198-007-0429-6.

[2] 曹海玲, 张一娜. 双膦酸盐治疗原发性骨质疏松症疗程的研

究进展[J]. *中华老年多器官疾病杂志*, 2019, 18(4): 313-316. DOI: 10.11915/j.issn.1671-5403.2019.04.064.

Cao HL, Zhang YN. Research progress in bisphosphonates for treatment of primary osteoporosis [J]. *Chin J Mult Organ Dis Elderly*, 2019, 18(4): 313-316. DOI: 10.11915/j.issn.1671-5403.2019.04.064.

[3] Giversen IM. Time trends of age-adjusted incidence rates of first hip fractures: a register-based study among older people in Viborg County, Denmark, 1987 - 1997 [J]. *Osteoporos Int*, 2006, 17(4): 552-564. DOI: 10.1007/s00198-005-0012-y.

[4] Novack V, Jotkowitz A, Etzion O, *et al.* Does delay in surgery after hip fracture lead to worse outcomes? A multicenter survey[J]. *Int J Qual Health Care*, 2007, 19(3): 170-176. DOI: 10.1093/intqhc/mzm003.

[5] Lenich A, Mayr E, Ruter A. Hip replacement after failed internal fixation in patients with proximal femur fracture — a simple procedure? [J]. *Zentralbl Chir*, 2002, 127(6): 503-506. DOI: 10.1055/s-2002-32614.

[6] De Bruijn K, den Hartog D, Tuinebreijer W, *et al.* Reliability of predictors for screw cutout in intertrochanteric hip fractures[J]. *J Bone Joint Surg Am*, 2012, 94(14): 1266-1272. DOI: 10.2106/JBJS.K.00357.

[7] Wang J, Wang Y, Liu WD, *et al.* Hip fractures in Hefei, China: the Hefei osteoporosis project [J]. *J Bone Miner Metabol*, 2014, 32(2): 206-214. DOI: 10.1007/s00774-013-0484-3.

[8] Bojan AJ, Beimeil C, Taglang G, *et al.* Critical factors in cut-out complication after Gamma nail treatment of proximal femoral fractures[J]. *BMC Musculoskelet Disord*, 2013, 14: 1. DOI: 10.1186/1471-2474-14-1.

[9] Strauss E, Frank J, Lee J, *et al.* Helical blade versus sliding hip screw for treatment of unstable intertrochanteric hip fractures: a biomechanical evaluation[J]. *Injury*, 2006, 37(10): 984-989. DOI: 10.1016/j.injury.2006.06.008.

[10] Baumgaertner MR, Curtin SL, Lindskog DM, *et al.* The value of the tip-apex distance in predicting failure of fixation of peritrochanteric fractures of the hip[J]. *J Bone Joint Surg Am*, 1995, 77(7): 1058-1064. DOI: 10.2106/00004623-199507000-00012.

[11] Liu W, Zhou D, Liu F, *et al.* Mechanical complications of intertrochanteric hip fractures treated with trochanteric femoral nails[J]. *J Trauma Acute Care Surg*, 2013, 75(2): 304-310. DOI: 10.1097/ta.0b013e31829a2c43.

[12] Frei HC, Hotz T, Cadosch D, *et al.* Central head perforation, or “cut through”, caused by the helical blade of the proximal femoral nail antirotation[J]. *J Orthop Trauma*, 2012, 26(8): e102-e107. DOI: 10.1097/bot.0b013e31822c53c1.

[13] Marmor M, Liddle K, Pekmezci M, *et al.* The effect of fracture pattern stability on implant loading in OTA type 31-A2 proximal femur fractures[J]. *J Orthop Trauma*, 2013, 27(12): 683-689. DOI: 10.1097/bot.0b013e31828baeb4.

(编辑: 吕青远)